Journal officiel de l'Association Nigérienne des Internes et Anciens internes des Hôpitaux

Sahelian Journal of Medicine, Pharmacy and Odontostomatology

journal homepage: www.sjmpo.org

COMMUNICATION COURTE

Luxation du coude associée à un décollement épiphysaire ipsilatéral du radius distal chez un adolescent : à propos d'un cas

Elbow dislocation associated with ipsilateral distal radius physeal separation in an adolescent: a case report

Mahamadou Habibou Dalatou Malan Maman[a,b], Maliki Altiné Inno[b]*, Abdoul Moutalabi Alzouma Attinine[b], Ali Moussa Niandou[a], Abdoul Wahab Idi Wada[b], Mohamed Abdoul Wahab Allassane[b,c]

[a]Service de Chirurgie Orthopédique et Traumatologique, Hôpital National Amirou Boubacar Diallo de Niamey, Niger
[b]Faculté des Sciences de la Santé, Université Abdou Moumouni, Niamey, Niger
[c]Service de Chirurgie Orthopédique et Traumatologique, Hôpital Général de Référence de Niamey, Niger

Historique de l'article : Reçu le 29 Septembre 2026 ; **Révisé** le 16 Novembre 2026 ; **Accepté** le 21 Novembre 2026 ; **Publié en ligne** le 22 Novembre 2026

Résumé

Introduction – La luxation du coude associée à une fracture ipsilatérale du radius est une lésion rare. Son association à un décollement épiphysaire du radius distal n'a fait l'objet que de rares observations pédiatriques, aucune ouverte. Nous rapportons un cas chez un adolescent pour en discuter la prise en charge.
Observation – Un adolescent droitier de 15 ans a été pris en charge en 2023 à Niamey après une chute d'un arbre d'environ 3 m. Il présentait une luxation postéro-externe ouverte du coude droit associée à un décollement épiphysaire de type II de Salter et Harris du radius distal. Après réduction en urgence, il a été traité par parage, suture capsulo-ligamentaire, arthrorise huméro-ulnaire et embrochage percutané du radius distal. Une raideur du coude, constatée après l'ablation des broches à 6 semaines, a régressé avec la rééducation. Au recul de 2 ans, l'arc de flexion-extension était de 0 à 135°, la pronation de 70° et la supination de 75°.
Discussion – Chez l'enfant, la moindre résistance du cartilage de croissance pourrait expliquer que la lésion radiale soit un décollement épiphysaire. L'instabilité du coude persistant après suture capsulo-ligamentaire a justifié une arthrorise huméro-ulnaire, le fixateur externe étant trop coûteux pour la famille. La durée de 6 semaines a probablement favorisé la raideur.
Conclusion – Une luxation du coude doit faire rechercher une lésion du poignet, et inversement. À notre connaissance, cette association n'avait pas été rapportée sous forme ouverte chez l'enfant ou l'adolescent.
Mots-clés : luxation du coude ; fracture du radius ; décollement épiphysaire ; fracture de Salter-Harris ; adolescent.

Abstract

Introduction – Elbow dislocation associated with an ipsilateral radius fracture is a rare injury; its association with a distal radius physeal separation has been described only in a few paediatric case reports, none of them open. We report a case in an adolescent to discuss its mechanism and management.
Case presentation – A 15-year-old right-handed adolescent was managed in 2023 in Niamey, Niger, after a fall from a tree from a height of about 3 m onto the outstretched hand. He had an open posterolateral dislocation of the right elbow with a Salter-Harris type II separation of the distal radius. After emergency closed reduction, he was treated by debridement, capsuloligamentous suture, transarticular humero-ulnar pinning and percutaneous pinning of the distal radius. Elbow stiffness noted after pin removal at 6 weeks resolved with rehabilitation; at 2-year follow-up, the flexion-extension arc was 0-135°, pronation 70° and supination 75°.
Discussion – In children, the lower resistance of the growth plate may explain why the radial injury is a physeal separation. Elbow instability persisting after capsuloligamentous suture justified transarticular pinning, as an external fixator was unaffordable for the family; its 6-week duration probably contributed to stiffness.
Conclusion – An elbow dislocation should prompt a search for a wrist injury, and vice versa. To our knowledge, this association has not previously been reported as an open injury in a child or adolescent.
Keywords: elbow dislocation; radius fractures; physeal injury; Salter-Harris fractures; adolescent.

Epreuve non corrigée

Introduction

Le coude est l'une des articulations les plus mobiles de l'organisme et sa luxation est la deuxième des membres en fréquence [1]. Chez l'enfant, elle est le plus souvent postérieure et fréquemment associée à une fracture (25 cas

Correspondance : Dr Altiné Inno Maliki, E-mail : malick14ma@gmail.com ; Tél : +227 91 98 27 17
https://doi.org/10.67789/SJMPO-2026-0136

sur 33 dans la série de Rasool) [2]. Son association à une fracture ipsilatérale du radius est rare et concerne surtout la diaphyse : Madhar et al. ne recensaient que neuf cas publiés en 2013 [3]. Chez l'enfant, l'association à une lésion du radius distal n'a fait l'objet que de quelques observations isolées [4–6].

Matériels et Méthodes

Nous rapportons un cas de luxation ouverte du coude associée à un décollement épiphysaire ipsilatéral du radius distal chez un adolescent, pris en charge en 2023 à Niamey, pour sa rareté et pour discuter son mécanisme lésionnel et sa prise en charge.

Résultats

Un adolescent de 15 ans, droitier, sans antécédent pathologique connu, était reçu aux urgences 5 heures après un traumatisme du coude et du poignet droits, par chute d'un arbre d'environ 3 m avec réception sur la paume de la main, coude et poignet en extension, sans perte de connaissance initiale. Le poignet était déformé et tuméfié, sans ouverture cutanée. Le coude, déformé, présentait une plaie médiale à berges régulières exposant le condyle huméral, avec une importante contusion musculo-ligamentaire (***Fig. 1***).



Fig. 1 : aspect clinique initial, luxation ouverte du coude droit avec plaie médiale exposant le condyle huméral.

Les pouls radial et ulnaire étaient perçus et les nerfs médian, ulnaire et radial étaient indemnes. Les radiographies standard montraient une luxation postéro-externe du coude, sans fracture de l'épicondyle médial, de l'apophyse coronoïde ni de la tête radiale, et un décollement épiphysaire de type II de Salter et Harris du radius distal (***Fig. 2***).



Fig. 2 : radiographies initiales du coude et du poignet droits, de face et de profil montrant une luxation postéro-externe du coude et un décollement épiphysaire de type II de Salter et Harris du radius distal.

Il s'agissait d'une luxation simple, ouverte, de type IIIA de Gustilo et Anderson. Aux urgences, la plaie était décontaminée, une antibiothérapie par ceftriaxone (2 g/24 h par voie intraveineuse) était débutée et une prophylaxie antitétanique par sérum et vaccin était administrée, le statut vaccinal étant inconnu. Sous sédation, le coude et le poignet étaient réduits par manœuvres externes. Après réduction, l'examen vasculo-nerveux restait normal ; le coude, manifestement instable, était immobilisé par une attelle brachio-antébrachio-palmaire. Aucune radiographie n'a été réalisée après cette réduction. Les loges de l'avant-bras et de la main étaient surveillées cliniquement (douleur, tension des loges, mobilité et sensibilité des doigts). Le patient était opéré sous anesthésie générale 24 heures après l'admission, soit 29 heures après le traumatisme, le temps que la famille achète le matériel opératoire. Après parage de la plaie, la capsule articulaire et le ligament collatéral médial étaient suturés par des points de fil

résorbable. Le coude restant instable, la luxation se reproduisant en extension au-delà de 90° environ, une arthrorise huméro-ulnaire à 90° de flexion était réalisée par deux broches de Kirschner de 20/10e de mm. Le radius distal était stabilisé par deux broches de Kirschner convergentes de 20/10e de mm introduites par voie percutanée, pour éviter un plâtre circulaire (***Fig. 3*** et ***4***).

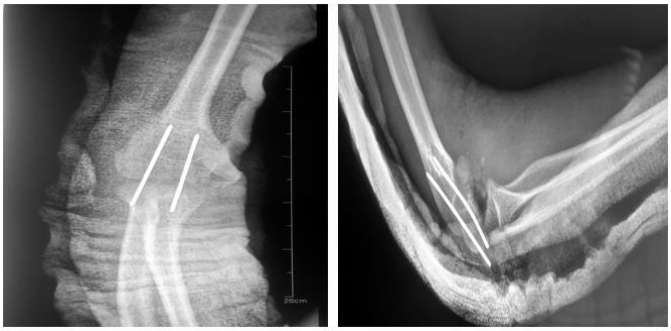

Fig. 3 : radiographies postopératoires immédiates du coude droit, de face et de profil : arthrorise huméro-ulnaire par deux broches de Kirschner de 20/10e de mm.

La plaie était refermée par suture directe et le montage protégé par une attelle brachio-antébrachio-palmaire. L'antibiothérapie était relayée au 4e jour par l'amoxicilline-acide clavulanique orale pendant 10 jours, soit 14 jours au total. Les suites opératoires étaient simples. L'attelle était retirée à 4 semaines et toutes les broches, du coude et du poignet, à 6 semaines. Une raideur du coude était alors constatée et une rééducation était entreprise. Au recul de 2 ans, l'extension du coude était complète et la flexion atteignait 135°, dans l'arc fonctionnel. La pronation atteignait 70°, la supination 75°, l'extension et la flexion du poignet 85° et 80°.

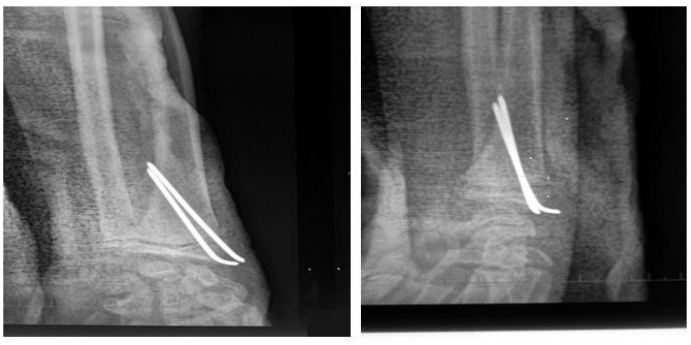

Fig. 4 : radiographies postopératoires immédiates du poignet droit : réduction du décollement épiphysaire et embrochage par deux broches de Kirschner convergentes de 20/10e de mm.

Discussion

L'association d'une luxation du coude et d'une fracture ipsilatérale du radius reste très rare [7]. Avec le radius distal, les observations publiées concernent surtout l'adulte [8,9], avec une seule série de sept patients [10]. Chez l'enfant, seules trois observations ont été publiées, chez des enfants de 7 à 9 ans [4–6] ; aucune n'était ouverte. À notre connaissance, aucune luxation ouverte du coude associée à une lésion du radius distal n'a été rapportée chez l'enfant ou l'adolescent ; notre observation se distingue aussi par l'âge du patient, proche de la maturité squelettique.

Dans les associations avec une fracture diaphysaire, les circonstances rapportées sont surtout des accidents de la voie publique ou de sport [11,12] ; avec une fracture du radius distal chez l'adulte, il s'agit plus souvent de chutes de faible énergie [10]. Notre patient avait chuté d'un arbre d'environ 3 m, réalisant un traumatisme à haute énergie. Le mécanisme de cette association reste discuté et repose sur deux théories [3,7] : soit l'impact sur la paume de la main fracture le radius, puis l'énergie est transmise au coude en extension par l'ulna restée intacte ; soit un double impact entraîne des lésions simultanées. Le mécanisme rapporté par notre patient est compatible avec la première hypothèse, sans exclure la seconde. Chez l'enfant, la moindre résistance du cartilage de croissance pourrait expliquer que la lésion radiale soit un décollement épiphysaire plutôt qu'une fracture métaphysaire [5], hypothèse qui reste à confirmer chez un adolescent proche de la maturité squelettique. Ces lésions étagées doivent faire rechercher une lésion du poignet devant toute luxation du coude, et inversement [8].

L'objectif thérapeutique est d'obtenir un coude congruent et stable et de restaurer l'anatomie du radius, en limitant les complications [1,8,11]. Le risque de syndrome des loges est élevé dans ces lésions combinées : il atteignait 15 % en cas de fracture du radius distal associée à une lésion ipsilatérale du coude, contre 0,3% pour une fracture isolée, dans la série de Hwang et al. [13]. Chez l'enfant, Blakemore et al. rapportaient 33% (3 cas sur 9) lors de l'association d'une fracture supracondylienne et d'une fracture de l'avant-bras déplacées [14], chiffre qui ne peut être transposé qu'avec prudence à notre association. Ce risque justifie une surveillance clinique rapprochée et a motivé l'embrochage du radius distal, alors qu'un décollement de type II réduit est habituellement traité par plâtre [15] : les broches évitaient un plâtre circulaire sur un avant-bras à risque.

Version non corrigée

Le délai de 29 heures avant le parage, lié à l'achat du matériel opératoire par la famille, dépasse ceux habituellement recommandés pour les lésions ouvertes de type III. Chez l'enfant recevant une antibiothérapie précoce, Skaggs et al. n'ont pas retrouvé d'augmentation du taux d'infection lorsque le parage était différé au-delà de 6 heures [16], mais une méta-analyse récente montre que ce risque augmente au-delà de 12 et de 24 heures pour les fractures ouvertes de type III [17]. L'antibiothérapie dès l'admission a pu limiter ce risque chez notre patient, qui n'a pas présenté d'infection.

Après réduction, la stabilité du coude conditionne la stratégie. Chez notre patient, le coude restait instable en extension malgré la suture de la capsule et du ligament collatéral médial, ce qui a justifié une arthrorise huméro-ulnaire. D'autres auteurs ont stabilisé le coude par un fixateur externe temporaire [3] ou par une réparation ou une reconstruction ligamentaire [6,18]. Le fixateur externe, trop coûteux pour la famille, n'a pas été retenu. Moins coûteuse, l'arthrorise impose cependant une immobilisation prolongée et expose à des lésions cartilagineuses, à la rupture ou à la migration des broches et à l'infection sur broche, risque majoré par une plaie souillée. Un retrait plus précoce, vers 3 à 4 semaines, aurait pu être discuté : le maintien des broches pendant 6 semaines a probablement favorisé la raideur constatée à leur ablation. La raideur est par ailleurs la complication la plus fréquente des luxations du coude, même isolées [1,12]. Elle a régressé avec la rééducation. À 2 ans, l'arc de flexion-extension du coude (0 à 135°) couvrait entièrement l'arc fonctionnel de 30 à 130° et l'arc de prono-supination (145°) dépassait l'arc fonctionnel d'environ 100° décrits par Morrey et al. [19]. Une bonne récupération fonctionnelle après plusieurs mois de rééducation est rapportée dans la plupart des observations, essentiellement chez l'adulte [1,3,8,18], le pronostic dépendant surtout de la lésion du coude [7,18,20].

Au poignet, le décollement épiphysaire de type II est la lésion physaire la plus fréquente du radius distal ; son pronostic est habituellement favorable, un raccourcissement du radius d'au moins 1 cm n'étant observé que dans 4,4% des cas après un recul moyen de 25 ans [15]. Ce risque est limité chez un adolescent proche de la maturité squelettique.

Cette observation a des limites : il s'agit d'un cas unique ; les amplitudes controlatérales n'ont pas été mesurées ; le patient, qui n'est plus joignable, n'a pu être évalué ni par un score fonctionnel validé ni par des radiographies à 2 ans, ce qui ne permet d'exclure ni un trouble de croissance du radius ni des ossifications hétérotopiques.

Conclusion

La luxation ouverte du coude associée à un décollement épiphysaire ipsilatéral du radius distal est une lésion rare. Une luxation du coude doit faire rechercher une lésion du poignet, et inversement. Chez notre patient, la réduction en urgence, la suture capsulo-ligamentaire avec arthrorise huméro-ulnaire et l'embrochage du radius distal ont permis un résultat fonctionnel satisfaisant à 2 ans, malgré une raideur transitoire du coude probablement favorisée par la durée de l'arthrorise.

Déclaration de liens d'intérêts

Les auteurs déclarent n'avoir aucun conflit d'intérêts en rapport avec cet article.

Consentement

Un consentement éclairé écrit a été obtenu des parents légaux du patient pour la publication de cette observation clinique et de l'iconographie associée.

Financement

Ce travail n'a bénéficié d'aucun financement.

Références

1. Lamzaf O, El Bardouni A, Lamrani MO, Berrada MS, El Yaacoubi M. Traitement des luxations récentes du coude : à propos de 30 cas. J Traumatol Sport. 2014;31(1):12–17. https://doi.org/10.1016/j.jts.2013.11.005

2. Rasool MN. Dislocations of the elbow in children. J Bone Joint Surg Br. 2004;86(7):1050–1058. https://doi.org/10.1302/0301-620x.86b7.14505

3. Madhar M, Saidi H, Fikry T, Cermak K, Moungondo F, Schuind F. Dislocation of the elbow with ipsilateral forearm fracture. Six particular cases. Chir Main. 2013;32(5):299-304. https://doi.org/10.1016/j.main.2013.07.004

4. Shankarappa YK. Transverse divergent dislocation of the elbow with ipsilateral distal radius epiphyseal injury in a seven year old. Injury. 1998;29(10):798-802. https://doi.org/10.1016/s0020-1383(98)00175-2

5. Rijal K, Thapa P, Poudel S, Bastola B. Simple elbow dislocation in an 8-year-old child with ipsilateral Type II Salter Harris distal radius injury – a case report. Orthoplastic Surg. 2026;20(1):8–10. https://doi.org/10.1097/OS9.0000000000000010

6. Nanno M, Sawaizumi T, Ito H. Transverse Divergent Dislocation of the Elbow With Ipsilateral Distal Radius Fracture in a Child. J Orthop Trauma. 2007;21(2):145–149.

Épreuve non corrigée

https://doi.org/10.1097/bot.0b013e318032c4be
7. Garnaoui H, Messoudi A, Messoud B, Hajjy N, Rafai M, Garch A. Luxation du coude associée à une fracture ipsilatérale du radius : à propos de deux cas. Rev Mar Chir Orthop Traumatol. 2018;77:50-53.
8. Vaishya R, Krishnan M, Vijay V, Agarwal AK. A Rare Combination of Complex Elbow Dislocation and Distal Radial Fracture in Adults. Cureus. 2016;8(11):e868. https://doi.org/10.7759/cureus.868
9. Meena S, Trikha V, Kumar R, Saini P, Sambharia AK. Elbow dislocation with ipsilateral distal radius fracture. J Nat Sci Biol Med. 2013;4(2):479-481. https://doi.org/10.4103/0976-9668.116982
10. Bäcker HC, Thiele K, Wu CH, Moroder P, Stöckle U, Braun KF. Distal Radius Fracture with Ipsilateral Elbow Dislocation: A Rare but Challenging Injury. J Pers Med. 2022;12(7):1097. https://doi.org/10.3390/jpm12071097
11. Ramzi Z, Madhar M, Chafik R, Elhaoury H, Najeb Y. Luxation du coude associée à une fracture ipsilatérale de la diaphyse radiale – à propos d'un cas et revue de la littérature. Hand Surg Rehabil. 2017;36(6):482-483.https://doi.org/10.1016/j.hansur.2017.10.166
12. Goni V, Behera P, Meena UK, Gopinathan N raj, Akkina N, Arjun R. Elbow dislocation with ipsilateral diaphyseal forearm bone fracture: A rare injury report with literature review. Chin J Traumatol. 2015;18(2):113-115.
https://doi.org/10.1016/j.cjtee.2014.10.004
13. Hwang RW, De Witte PB, Ring D. Compartment Syndrome Associated with Distal Radial Fracture and Ipsilateral Elbow Injury. J Bone Joint Surg Am. 2009;91(3):642-645.
https://doi.org/10.2106/jbjs.h.00377
14. Blakemore LC, Cooperman DR, Thompson GH, Wathey C, Ballock RT. Compartment Syndrome in Ipsilateral Humerus and Forearm Fractures in Children. Clin Orthop Relat Res. 2000;376:32-38. https://doi.org/10.1097/00003086-200007000-00006
15. Cannata G, De Maio F, Mancini F, Ippolito E. Physeal Fractures of the Distal Radius and Ulna: Long-Term Prognosis. J Orthop Trauma. 2003;17(3):172-179. https://doi.org/10.1097/00005131-200303000-00002
16. Skaggs DL, Friend L, Alman B, Chambers HG, Schmitz M, Leake B, et al. The Effect of Surgical Delay on Acute Infection Following 554 Open Fractures in Children. J Bone Joint Surg Am. 2005;87(1):8-12. https://doi.org/10.2106/jbjs.c.01561
17. Foote CJ, Tornetta P, Reito A, Al-Hourani K, Schenker M, Bosse M, et al. A Reevaluation of the Risk of Infection Based on Time to Debridement in Open Fractures: Results of the GOLIATH Meta-Analysis of Observational Studies and Limited Trial Data. J Bone Joint Surg Am. 2021;103(3):265-273.
https://doi.org/10.2106/jbjs.20.01103
18. Ramesh S, Lim YJ. Complex elbow dislocation associated with radial and ulnar diaphyseal fractures: a rare combination. Strategies Trauma Limb Reconstr. 2011;6(2):97–101. https://doi.org/10.1007/s11751-011-0112-5
19. Morrey BF, Askew LJ, Chao EY. A biomechanical study of normal functional elbow motion. J Bone Joint Surg Am. 1981 Jul;63(6):872-877. https://doi.org/10.2106/00004623-198163060-00002
20. El Ghazoui A, Benchakroun M. Luxation divergente du coude associée à une fracture de la diaphyse radiale : à propos d´un cas. PAMJ Clinical Medicine. 2020;3:70.
https://doi.org/10.11604/pamj-cm.2020.3.70.23684

Épreuve non corrigée